ORTHOPÄDIE AKTUELL
03/2020
eurocom
• WIR • ENTWICKELN • GESUNDHEIT •

WIE DAS TRAGEN EINER ENTLASTUNGS-ORTHESE BEI BONE BRUISE HILFT

Dr. med. Joachim Cassens, Facharzt für Orthopädie und Unfallchirurgie

Der Bone Bruise ist eine traumatische Knorpel-Knochenkontusion mit Einblutungen in den spongiösen Knochen. Dieser ist mit einem akuten oder multiplen kleineren Traumata vergesellschaftet. Sein Nachweis ist mit der MRT- Diagnostik unmittelbar sichtbar und daher erst seit Ende der 80er-Jahre beschrieben. Vom Bone Bruise abzugrenzen sind die Knochenmarksödeme. Diese können durch Überlastung, z. B. bei einer mechanischen Überlastung bei Achsabweichungen durch ein O-Bein oder X-Bein im Kniegelenk, sowie Entzündungen z. B. Spondylitis oder Spondylodiszitis der Wirbelsäule, aber auch bei Tumoren entstehen. Auch die Osteochondronekrose, z. B. der Morbus Ahlbäck sind hier einzuordnen.

Nach Mink et Deutsch (1989) teilen wir den Bone Bruise in 4 Stadien ein[1]. In der T 1 Sequenz geht er mit einem Signalverlust des betroffenen Areals einher. Dieses wird aber erst im Stadium 3 und 4 gut sichtbar. In der T2 Sequenz zeigen die Läsionen hingegen eine Signalsteigerung des spongiösen Knochens auf. Der Gelenkknorpel ist ausschließlich im Stadium 4 betroffen. Am Kniegelenk, das neben dem OSG am häufigsten von einem Bone Bruise betroffen ist, geht die Verletzung häufig mit einer Kreuzbandruptur einher. Insgesamt ist der Unfallmechanismus aber sehr variabel. Die Patienten beschreiben als Folge des Bone Bruise sowohl Ruhe-, als auch Belastungsschmerzen, insbesondere bestehen aber auch nächtliche Schmerzen. Bei Grad 4 ist auch der kortikale Knochen betroffen, deshalb handelt es sich hier auch um eine echte Fraktur, die im CT oder sogar im Nativ-Röntgenbild häufig sichtbar ist. Genauso variabel wie die Entstehung ist auch der Krankheitsverlauf anzusehen. Er variiert von 6 Wochen bis zu 2 Jahren.[2] In der Regel kann aber eine Sportfähigkeit nach 6 bis 8 Monaten wieder erreicht werden.[3]

GENERELLER THERAPIEANSATZ

Die Therapie besteht aus einer konsequenten Entlastung bzw. Teilentlastung mit Hilfe einer entsprechenden Entlastungsorthese. Bei meinen Patienten stellt sowohl die Entlastung als auch das Tragen einer Entlastungsorthese eine Voraussetzung für den Heilungserfolg dar. Der Einsatz von Analgetika als begleitende Schmerztherapie ist nötig. Die häufig verwendeten NSAR sind aber umstritten, da sie eine verzögerte Knochenheilung mit sich führen können. Mikronährstoffe hingegen sind sehr wichtig. Alle meine Patienten werden mit Vitamin D3 hochdosiert versorgt. Bei einem Ausgangswert des 25(OH)D3-Spiegels, der niedriger als 20 ng/ml ist, werden initial 3 x 1 Colecalciferol mit 20.000 Einheiten pro Woche (insgesamt 60.000 IE) gegeben, dann weiterhin 2 x 1 (Insgesamt 40.000 IE) für insgesamt 4 Wochen. In der 5. bis 12. Woche werden dann 1 x 1, also insgesamt 20.000 IE verabreicht. Eine ausreichende Gabe von Calcium ist während dieser Zeit sicherzustellen. Prolongiert der Heilungsverlauf über die 3 Monate hinaus, ist eine Behandlung mit Osteologika, also z. B. Bisphosphonaten, zu überlegen.*,** Da es sich hierbei um einen „Off Label Use“ handelt, ist mit dem Patienten ausführlich über diese Medikation zu sprechen und die Patienten müssen aufgeklärt werden. Zur oralen Behandlung bietet sich die Risidronsäure an, zur intravenösen Gabe die Ibrandronsäure.

FALLBEISPIEL EINS

Patienteninformation: Eine 43-jährige Patientin wurde nach einem Sturz auf das Knie in unserer Sprechstunde vorstellig. Die Patientin klagte über Ruhe- und Belastungsschmerzen, allerdings im Wesentlichen über nächtliche Knieschmerzen.

Diagnose: Bone Bruise Grad II
Behandlungsziel: Rückkehr zu einem schmerzfreien Bewegungsumfang
Funktion der Orthese: Dynamische Entlastung

Bone Bruise Grad II (Stadieneinteilung nach Mink et Deutsch, 1989)

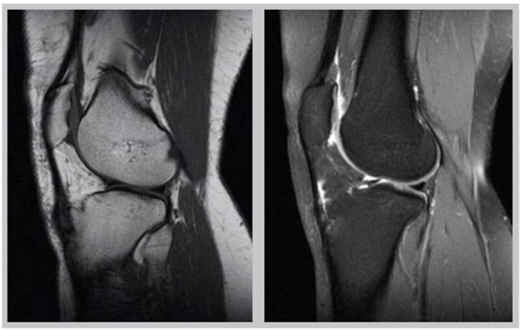

Behandlunsgdokumentation nach 8 Wochen Therapie (Ausheilungszustand)

FALLBEISPIEL ZWEI

Patienteninformation: Ein 26-jähriger Patient wurde nach einem Hyperextensionstrauma beim Fußball vorstellig. Der Patient klagte über Ruhe- und Belastungsschmerzen.

Diagnose: Klinisch stabile Teilruptur des hinteren Kreuzband; Bone Bruise Grad III
Behandlungsziel: Rückkehr zu einem schmerzfreien Bewegungsumfang
Funktion der Orthese: Dynamische Entlastung

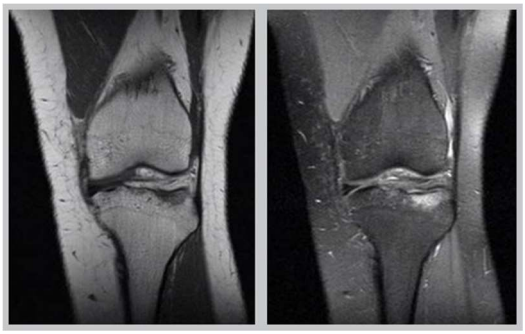

Klinisch stabile Teilruptur des hinteren Kreuzband und Bone Bruise Grad III (Stadieneinteilung nach Mink et Deutsch, 1989)

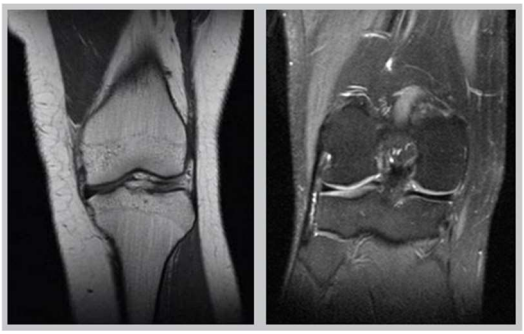

Behandlunsgdokumentation nach 12 Wochen Therapie (Ausheilungszustand)

BEISPIEL FÜR EIN BEHANDLUNGSPROTOKOLL

Behandlung	Phase I: Wochen 1–4	Phase II: Wochen 5–12	Phase III: Wochen > 12
Orthese	Rebound Cartilage	Rebound Cartilage	Rebound Cartilage
Vitamin D3	X	X	X
Colecalciferol	**1. Woche:** 25(OH)D3 < 20 ng/ml 3 x 1 (jeweils 20.000 IE) **2. – 4. Woche:** 2 x (jeweils 20.000 IE)	1 x 1 (jeweils 20.000 IE)	
Calcium	X	X	X
Osteologika z. B. Bisphosphonaten			bei prolongiertem Heilungsverlauf zu diskutieren*, **

* Off Label Use

** Bei Frauen, die noch einen Kinderwunsch haben, ist der Einsatz von Denosumab anzuraten (Möglichkeit zum Off Label Use), da dieses Medikament nach 6 Monaten vollständig im Körper abgebaut ist. Weitere Therapieoptionen sind das Prostacyclin-Analogon Iloprost. Wegen der hohen Nebenwirkungsrate kann dieses Medikament aber nur unter stationären Bedingungen gegeben werden.

1. Mink JH, Deutsch AL (1989). Occult cartilage and bone injuries of the knee: detection, classification, and assessment with MR imaging. Radiology 170: 823–829.
2. Gomez JE, Molina DD, Rettig SD, Kan JH (2018). Bone Bruises in Children and Adolescents Not Associated With Ligament Ruptures. The Orthopaedic Journal of Sports Medicine, 6(7).
3. Wright RW, Phaneuf MA, Limbird TJ, Spindler KP. Clinical outcome of isolated subcortical trabecular fractures (bone bruise) detected on magnetic resonance imaging in knees. Am J Sports Med. 2000;28(5):663–667.

KORRESPONDENZADRESSE

Dr. med. Joachim Cassens, Marburger Medizinisches Versorgungszentrum (MMVZ),
dr.cassens@gzm.de

WUSSTEN SIE SCHON…

WELCHE EMPFEHLUNGEN DER GKV-SPITZENVERBAND ZUR HILFSMITTELVERSORGUNG IN DER CORONA-KRISE GIBT?

Der GKV-Spitzenverband hat Empfehlungen zur Sicherung der Hilfsmittelversorgung während der Corona-Krise abgegeben, um die Versorgung zu erleichtern und aufrechtzuerhalten, ein einheitliches Vorgehen zu gewährleisten und die drängenden Fragen zu klären. Die Empfehlungen sind mit den Kassenartenvertretern abgestimmt und den Krankenkassen mit der Bitte um Beachtung zur Verfügung gestellt worden. Sie gelten zunächst bis zum 31. Mai 2020 und sind auf der Website des GKV-Spitzenverbandes unter der Rubrik Hilfsmittel/Richtlinien bekanntgemacht.

INDUSTRIETICKER

Mehr Stabilität für den Ellenbogen beim Heben, Stützen, Tragen: Am 1. April kommt die Ellenbogenbandage EpiTrain in neuer Generation mit neuem Kompressionsgestrick und neuen Pelotten auf den Markt. Ihr stark strukturiertes Hoch-Tief-Gestrick und die Zwei-Komponenten-Technologie ihrer Epicon+ Pads sorgen für gezielte Schmerzlinderung und intensive propriozeptive Stimulation am Ellenbogen. Mehr unter http://bit.ly/neueEpiTrain.

***

Die neuen Max.Aktivbandagen sind aus modernem Funktionsgestrick gefertigt, das betroffene Körperstellen entlastet und gleichzeitig Stabilität und Halt garantiert. Ein gleichmäßiger, komprimierender Druck fördert die Durchblutung und den Heilungsprozess. Die Bandagen sind angenehm zu tragen, schneiden nicht ein und sind sowohl präventiv als auch nach Verletzungen einzusetzen. www.streifeneder.de/op

***

Die Genumedi überzeugt mit neuen Produktmerkmalen für ein spürbar weiches Tragegefühl und höheren Tragekomfort. Dank neuer Gestrick-Technik ist sie elastischer, verfügt über eine höhere Längs- und Querverdehnung sowie eine verbesserte Haptik. Die Comfort Zone in der Kniekehle ist jetzt mit einer Gestrick-Bindung in Riffelstruktur ausgestattet. Dies sorgt für den glatten Sitz und vermeidet Faltenbildung. www.medi.de/produkte/genumedi

***

Wenn es um die Qualität unserer Produkte geht, geben wir uns nie zufrieden. Daher haben wir die JuzoFlex Genu Xtra Kniebandage in vielen Punkten weiter überarbeitet. Erhöhter Tragekomfort, besserer Halt und beste Unterstützung im Heilungsprozess. Ganz neu: Die Bandage gibt es jetzt auch in Schwarz. Mehr zur JuzoFlex Genu Xtra unter www.juzo.de/juzoflex-genu-xtra

***



Wohlfühl-Design für jeden Tag: Ob in klassischem Schwarz oder zartem Lotus, das neue Seamless-Spezial-Bustier Lotta kombiniert charmanten Komfort-Look mit funktionalen Verarbeitungsdetails. Die seidenweiche Mikrofaser trägt sich kaum spürbar auf der Haut und passt sich perfekt an. In den doppellagien Cups zeichnen die herausnehmbaren Schaumschalen eine natürliche Silhouette, kaschieren und geben angenehmen Halt. www.anita.com